

Éxito de la ortopedia prequirúrgica en pacientes con labio fisurado y paladar hendido – Revisión de alcance.

Cristhian Camilo Riveros Carvajal,¹ Karla Xilena Calderon Guzman,¹ Kimberly Yulieth Hurtado Cristancho,¹ Cristhian Ariel Cisneros Hidalgo,²  Claudia Liliana Cabrera Arango.³ 

Resumen: Kerr McNeil, protesista escocés introdujo la ortopedia maxilar neonatal hace más de dos siglos, fue así que sugirió inicialmente que la reposición de los segmentos maxilares mediante aparatos ortopédicos producía una maxila aparentemente normal. Se han descrito distintos tipos de aparatología ortopédica prequirúrgica, divididos en tres categorías: activos, semiactivos y pasivos. **Objetivo:** Realizar una búsqueda de la literatura en bases de datos indexadas sobre el éxito de la ortopedia prequirúrgica en pacientes con labio fisurado y paladar hendido. **Metodología:** Se realizó una búsqueda computarizada en las siguientes bases de datos electrónicas: PUBMED, SCIEDIRECT, PROQUEST, COCHRANE, OVIDSP SCOPUS, Y MEDLINE. Los buscadores booleanos utilizados en las diferentes bases de datos fueron OR, AND, NOT. **Resultados:** Trece artículos cumplieron con los criterios de elegibilidad y se incluyeron en esta revisión, 4 son estudios observacionales descriptivos longitudinales y prospectivos, 5 son reportes de casos clínicos, 1 es en estudio retrospectivo, 1 es una revisión Cochrane, 2 son casos y controles; el uso de la ortopedia dependía del caso de extensión y severidad según la fisura labiopalatina y el tiempo de uso debía ser desde el momento del nacimiento del bebé hasta los 3 meses de vida. **Conclusión:** La ortopedia prequirúrgica es exitosa si se usa desde el momento del nacimiento y hasta los tres meses de vida, ofreciendo resultados satisfactorios y de manera eficaz disminuyendo la hendidura palatina, la deformidad nasal y la fisura labial antes de practicar la queilorrafia y la palatorrafia.

Palabras clave: Labio fisurado, paladar hendido, cirugía ortopédica, Obturadores Palatinos, Deformidades Nasales.

Sucesso pré-cirúrgico em ortopedia em pacientes com fissura de labio e palato - Revisão da abordagem.

Resumo: Kerr McNeil, um protesista escocês introduziu a ortopedia maxilar neonatal há dois séculos, estabelecendo o conceito de uso de peças ortopédicas para produzir uma maxila mais natural. Três tipos diferentes de ortopedia pré-cirúrgica foram descritos. São eles: ativo, semi-ativo e passivo. **Objetivo:** Realizar uma pesquisa em dados indexados sobre o sucesso do tratamento ortopédico pré-cirúrgico em pacientes com quadro de fissura labiopalatina. **Metodologia:** Foi realizada pesquisa informatizada em bancos de dados eletrônicos como: PUBMED, SCIEDIRECT, PROQUEST, COCHRANE, OVIDSP SCOPUS e MEDLINE. As pesquisas booleanas utilizadas nas bases de dados múltiplas foram OR, AND, NOT. **Resultados:** Treze artigos atenderam aos padrões de elegibilidade e foram incluídos nesta revisão. 4 (quatro) deles são estudos observacionais descriptivos, longitudinais e prospectivos. 5 (cinco) são relatórios clínicos, 1 (um) é um estudo retrospectivo, 1 (um) é uma revisão Cochrane e 2 (dois) são casos clínicos e check ups. A implantação do tratamento ortopédico dependeu do tipo de extensão dos casos e da gravidade da fenda palatina. **Conclusão:** a ortopedia pré-cirúrgica tem sucesso se implementada ao nascimento até os 3 meses de idade. Assegura resultados satisfatórios diminuindo consideravelmente a fenda palatina, a malformação nasal e a fenda labial antes da realização dos procedimentos de Queilorrafia e Palatorrafia.

Palavra-chave: Fenda Labial, Fissura Palatina, Procedimentos Ortopédicos, Obturadores Palatinos, Deformidades Nasales.

¹ Students of the dentistry program. Universidad Cooperativa de Colombia. Villavicencio-Colombia

² Dentist, Specialist in Pediatric Dentistry, Research team Coordinator (semilleros), Full time professor at Universidad Cooperativa de Colombia, campus Villavicencio, Thematic Adviser.

³ Dentist, Specialist in Health Management, Master in Epidemiology. Full time professor at Universidad Cooperativa de Colombia, campus Villavicencio. Methodological Advisor

Pre-surgical orthopedics success in patients with cleft lip and cleft palate - Scoping review.

Abstract: Kerr McNeil, Scottish prosthetic introduced the Neonatal maxillary orthopedics two centuries ago setting the concept of using orthopedic parts to. Three different types of pre-surgical orthopedics have been described. These are: active, semi-active and passive. **Objective:** Perform a research in indexed data regarding the success of pre-surgical orthopedics treatment in patients with a condition of cleft lip and cleft palate. **Methodology:** A computer based research was performed at electronic data bases such as: PUBMED, SCIEDIRECT, PROQUEST, COCHRANE, OVIDSP SCOPUS, and MEDLINE. The Booleans researches used in the multiples data bases were OR, AND, NOT. **Findings:** Thirteen papers met the eligibility standards and were included in this review. 4 (four) of them are descriptive, longitudinal and prospective observational studies. 5 (five) are clinic reports, 1 (one) is a retrospective study, 1 (one) is a Cochrane review, and 2 (two) are clinic cases and check ups. The orthopedics treatment implementation depended on the kind of extension cases and severity of the cleft palate. **Conclusion:** the pre-surgical orthopedics is successful if it is implemented at birth up to 3 months of age. It assures satisfactory results decreasing considerably cleft palate, nasal malformation, and cleft lip before performing Cheilorrhaphy and Palatorrhaphy procedures.

Key words: Cleft lip, cleft palate, orthopedic surgery, palatal obturators, nose deformities.

Introducción

Las malformaciones congénitas como paladar hendido y labio fisurado son trastornos del desarrollo. Esto consiste en la falta de fusión entre los dos segmentos del labio en una sola estructura más un defecto en el desarrollo del paladar. Se caracteriza por la ausencia de fusión completa de las dos crestas palatinas, causando la unión de la cavidad nasal afectando la funcionalidad natural del sistema estomatognático produciendo varias complicaciones tales como trastornos físicos y mentales en la vida de niños y adultos que sufren de esta condición.^{1,2}

La etiología de las fisuras orales enmarca tres hechos; estos son: elementos ambientales, genéticos y étnicos. Entre los que pertenecen a agentes ambientales encontramos el tabaquismo, el consumo

severo de alcohol, la drogadicción, el uso de algunos medicamentos, la exposición química y radiactiva, y algunas infecciones.³

El porcentaje promedio de labio fisurado y paladar hendido en todo el mundo es de 1.700 nacidos vivos, siendo Japón el país con la tasa más alta de 20 por cada 10.000 nacidos vivos; seguido por los Estados Unidos de América con 10,2 por cada 10.000 nacidos vivos.⁴ Mientras tanto, la tasa en Colombia es de 1 por cada 500 o 1 por cada 1000 de acuerdo la zona geográfica.² Muchos estudios realizados en los últimos años en Colombia han demostrado que las malformaciones congénitas se deben a graves problemas de salud pública.⁵

El labio fisurado y el paladar hendido presentan características comunes como incompatibilidad labial, amígdala faríngea,

trastornos de succión y deglución, maloclusión, dificultades de fonación, respiración bucal, alteraciones en el número, tamaño y forma dental, hipoplasia del esmalte dental, caries dentales, endodoncia relacionada con la hendidura, erupción ectópica, retardo en la erupción dental, y defectos periodontales como: gingivitis, periodontitis, retracciones gingivales y úvula bífida.⁶

Hay múltiples categorías de labio fisurado y paladar hendido. Las clasificaciones de Veau y Kernahan reportadas por Monasterys L 2009, las agrupan de la siguiente manera: 1. Defectos del paladar blando aislado 2. Defecto que envuelve el paladar blando y duro alcanzando el foramen incisivo, 3. Hendidura unilateral completa que abarca desde el paladar blando hasta el alvéolo que llega al labio. 4. Hendidura bilateral completa, la premaxila se suspende del tabique nasal. Davies y Ritchie fueron los primeros en describir la hendidura submucosa en 1922. La clasificación de Kernahan y Stark incluye: 1. Paladar hendido primario aislado. 2. Paladar hendido secundario aislado. 3. Paladar hendido primario y secundario. Kernahan diseñó un esquema donde podemos dibujar la hendidura con el fin de determinar la gravedad de la condición y a su vez su respectiva clasificación en la estructura afectada.⁷

El diagnóstico de labio fisurado y paladar hendido se realiza a través de la exploración clínica del bebé al nacer. Sin embargo, estas malformaciones también se detectan por ultrasonido transvaginal, fetoscopia y amniocentesis. También hay diferentes tipos de tratamientos que requieren un manejo más multidisciplinario para mejorar o disminuir las condiciones de hendidura

divididos en dos grandes áreas: quirúrgica y no quirúrgica⁸ la opción quirúrgica abarca procedimientos maxilofaciales plásticos y anestesia. Entre las especialidades no quirúrgicas involucradas en el cuidado del paciente con hendidura están: estomatología, odontología pediátrica, otorrinolaringología, fonoaudiología, pediatría, psicología, medicina, genética, ortodoncia, trabajo social, y nutrición.⁹

En el tratamiento no quirúrgico hay una opción pre-quirúrgica la cual consiste en un procedimiento basado en placas ortopédicas maxilares funcionales que favorecerá la estimulación y remodelación de los segmentos nasal y alveolar, y el paladar hendido.¹³ Esto disminuye la amplitud de la fisura durante los primeros meses de vida. Permite obtener una anatomía más natural antes de la cirugía. El objetivo último de la placa ortopédica y el modelador nasal (NAM) consiste en promover y redirigir el crecimiento de las estructuras orales y nasales.¹⁴

Se han descrito tres tipos de aparatos ortopédicos prequirúrgicos: activos, semiactivos y pasivos.¹⁰ La placa ortopédica funcional estimula el crecimiento transversal y anteroposterior del paladar, y permite anclar otros accesorios para mejorar la conformación de las estructuras nasales afectadas y que produce una separación entre la cavidad nasal y la cavidad oral, que en pacientes con hendiduras completas de labio y paladar puede afectar el labio superior, el reborde alveolar, el paladar blando y duro, la premaxila, el surco del filtrum, la columela, el piso y la base alar de la nariz y causa dificultad para tragar y alimentar, regurgitación de alimentos a través de la nariz, infecciones del oído medio con pérdida auditiva y voz hipernasal.

El moldeador nasoalveolar también se utiliza con frecuencia; es un dispositivo que ayuda a dar forma y corregir la posición anormal del cartílago nasal y el borde alar del lado afectado dando simetría a la nariz; estos conformadores nasales se pueden unir a la placa ortopédica funcional o se pueden diseñar por separado. En el recién nacido este sistema de tracción se basa en la condición natural de elasticidad y plasticidad de sus estructuras anatómicas. Debido a esta condición, el ala nasal se puede modelar antes de la cirugía.¹¹ Para disminuir la fisura y mejorar la simetría nasal, el conformador nasal se fija al moldeador; esto representa una alternativa que contribuye a minimizar la evidencia de este defecto congénito. El procedimiento permite alinear y aproximar los segmentos alveolar y labial. Es la unión del obturador palatino y el moldeador nasal en uno.¹²

Basado en lo dicho anteriormente, este tipo de revisión ayuda a los profesionales a ampliar sus conocimientos sobre el tema, por lo tanto, se centra en un tratamiento multidisciplinario, ya que todas las diferentes clasificaciones se pueden identificar, así como sus manifestaciones clínicas en los niños que sufren de labio y paladar hendido.

La ortopedia prequirúrgica ofrece un tratamiento alternativo en este tipo de malformaciones. Los niños con esta condición son los principales beneficiados ya que mejorar su calidad de vida y se integran a la sociedad de manera menos traumática, mejora su autoestima y además proporciona a los padres las herramientas esenciales para su nutrición y cuidado dando a la familia el papel importante que merece en el proceso. Por lo tanto, el objetivo de esta revisión fue realizar una

búsqueda en bases de datos indexadas sobre el éxito de la ortopedia prequirúrgica en pacientes con labio fisurado y paladar hendido.

Metodología

Los criterios de inclusión incluyen informes y series de casos, revisiones bibliográficas y estudios originales sin barreras lingüísticas y la fecha en que se realizó el tratamiento ortopédico prequirúrgico exitoso en pacientes con labio fisurado y paladar hendido.

Se consideraron como criterios de exclusión aquellos estudios que reportan en los pacientes de estudio alguna cirugía oral (queiloplastia – palatorrafia) antes de la ortopedia, y artículos que no referían el tiempo de uso.

Búsqueda: Se realizó una búsqueda computarizada en las siguientes bases de datos electrónicas: PUBMED, SCIENCEDIRECT, PROQUEST, COCHRANE, OVIDSP SCOPUS, Y MEDLINE. La búsqueda se realizó durante los meses de agosto y septiembre de 2018.

Los buscadores booleanos utilizados en las diferentes bases de datos fueron OR, AND, NOT. La siguiente estrategia de búsqueda se realizó en cada una de las bases de datos con las siguientes palabras claves: Cleft lip, Palate AND, orthopedic treatment, OR, treatment pre-surgical OR, nasoalveolar molding OR, blanking and stimulating plate OR, bilateral cleft lip reconstruction.

Selección de los artículos: Se realizó inicialmente, tomando en cuenta el título, resumen, y aquellos que no mostraran

alguna aptitud para la relación fueron excluidos.

Extracción de datos: se realizó por los investigadores de forma independiente, con colaboración de los asesores encargados de la investigación. Se extrajeron los siguientes datos: año de publicación, nombre del autor, título del artículo, periodo del tratamiento, objetivo del artículo, resultados, y conclusiones. Como se muestra en el siguiente cuadro de la unidad de análisis (tabla 1).

Riesgo de sesgo: Se describe el tipo de estudio y nivel de evidencia y grado de recomendación seleccionados en esta revisión como se describe a continuación: 4 son descriptivos, longitudinales y prospectivos IIIA, 5 son reportes de casos clínicos II2 B, 1 es en estudio retrospectivo II1 B, 1 es una revisión Cochrane, 2 son casos y controles IIIB. El nivel de evidencia y grado de recomendación según basado en los criterios del Oxford Center para Medicina basada en evidencia (OCEBM)

Tabla 1. Unidad de análisis

Título	Autor (es)	Fecha de publicación	Objetivos	Tipo de tratamiento	Periodo de tratamiento	Conclusiones
Moldeo Presurgical nasoalveolar moulding: A boon in the management of cleft lip and palate	Chaudhary, D. C <i>et al.</i>	Septiembre 19/2015	Evaluar el éxito del moldeador nasoalveolar	Moldeador nasoalveolar y placa obturadora	Desde la primera semana de nacido hasta los 2.5 meses	El moldeador nasoalveolar resulta ser altamente ventajoso para la reducción de la brecha y la asimetría nasal.
Comparative Study of Nasoalveolar Molding Methods: Nasal Elevator Plus DynaCleftt Versus NAM-Grayson in Patients With Complete Unilateral Cleft Lip and Palate	Monasterio, L., <i>et al.</i>	Junio/ 2012	Comparar el moldeador nasoalveolar DynaCleftt con el moldeador Grayson.	Moldeador nasoalveolar	Día 14 del nacimiento hasta el mes 3.	Ambos moldeadores resultan beneficiosos para los pacientes con labio y paladar hendido, los autores del artículo resaltan más el uso del moldeador DynaCleftt por las diferentes ventajas que posee
Efficacy of the nasal molding in patients with unilateral cleft lip and palate in newborn to 6-month-old patients	Restrepo, N. L <i>et al.</i>	Diciembre /2016	Evaluar y describir cuáles son los cambios clínicos del ala nasal que presenta depresión y asimetría en los pacientes con FLP	Placa obturadora y moldeador nasal	Pacientes entre 0 y 6 meses con un tratamiento entre 45 y 192 días	El moldeador nasoalveolar y el obturador palatino ayudan a mejorar la depresión nasal y el paladar hendido hasta en un 50%.
Presurgical orthopedics in patients with unilateral cleft lip and palate: clinical case reports	Rivas, D. D. <i>et al.</i>	Junio/ 2017	Evaluar la eficiencia y el tiempo de uso del obturador palatino estimulador	Obturador palatino	Paciente de 0 a 8 meses durante 4 meses de tratamiento	Ortopedia prequirúrgica con obturador palatal estimulante es una terapia aceptable y recomendada para pacientes con labio fisurado y paladar unilateral completo. El tiempo de uso de la ortopedia fue de 2 meses obteniendo buenos resultados.

Tabla 1. Unidad de análisis. (cont.)

Titulo	Autor (es)	Fecha de publicación	Objetivos	Tipo de tratamiento	Periodo de tratamiento	Conclusiones
Pre-surgical orthopedics in newborn patients with cleft lip and palate	Restrepo, N. L <i>et al.</i>	Marzo/ 2016	Describir 2 casos de pacientes recién nacidos tratados con ortopedia prequirúrgica.	Moldeador nasopalveolar y obturador palatino	Entre 8 y 16 semanas de tratamiento	Es una alternativa exitosa en el cierre del labio fisurado y paladar hendido, demostrando en dos casos clínicos los efectos positivos, y destacando la importancia y el acompañamiento de los padres.
Influence of nasopalveolar molding on skeletal development in patients with unilateral cleft lip and palate at 5 years of age	Akarsu-Guven, B. <i>et al.</i>	Abril/ 2018	Evaluar la influencia del moldeo nasopalveolar prequirúrgico en el desarrollo esquelético en pacientes con labio fisurado y paladar hendido unilateral operado a los 5 años de edad.	Moldeador nasopalveolar	3 a 4 meses de tratamiento.	El moldeador nasopalveolar no dio lugar a ninguna diferencia significativa en el desarrollo esquelético en pacientes con labio fisurado y paladar hendido
Presurgical Nasopalveolar Molding of Bilateral Cleft Lip and Palate Infants: An Orthodontist's Point of View	Altuğ, AT <i>et al.</i>	2017	Realizar una revisión general de la ortopedia infantil prequirúrgica y su contribución a la práctica dental posterior.	Moldeador nasopalveolar y obturador palatal bilateral	Pacientes de 1 semana de edad con tratamiento durante 3 meses	El moldeador nasopalveolar prequirúrgico y la gingivoperiostoplastia han demostrado ventajas estéticas nasolabiales agradables y estables con menos cicatrices, arco dental maxilar intacto sin fístulas oronasales y reducción en el número de revisiones de tejidos blandos y cirugías de injerto alveolar.
A Comparative Evaluation of Efficacy and Efficiency of Grayson's Presurgical Nasopalveolar Molding Technique in Patients with Complete Unilateral Cleft Lip and Palate with Those Treated with Figueroa's Modified Technique	Singh, A., <i>et al.</i>	2018	Comparar la eficacia y la eficiencia de la técnica Grayson con la técnica nasopalveolar modificada de Figueroa en labio fisurado completamente unilateral en bebés.	Obturador palatino	Neonatos de 10 a 15 días con un tratamiento de 6 meses.	Hay una reducción significativa en la simetría horizontal (ancho de la fosa nasal y ancho basal de la fosa nasal) y un aumento significativo en la simetría vertical (altura de la fosa nasal, altura de la cúpula de la fosa nasal y altura columnelar). Hubo una reducción significativa de la brecha alveolar
Presurgical nasopalveolar molding in unilateral cleft lip and palate	Attigupp, P. R. <i>et al.</i>	2015	Determinar el éxito del moldeador nasopalveolar en pacientes con labio fisurado y paladar hendido.	Moldeador nasopalveolar y obturador palatino	Paciente de 2 meses con tratamiento de seguimiento a 2 años	Moldeo nasopalveolar prequirúrgico (PNAM). Método fácil y pasivo para unir el alvéolo y los labios mediante la redirección del crecimiento natural

Tabla 1. Unidad de análisis. (cont.)

Titulo	Autor (es)	Fecha de publicación	Objetivos	Tipo de tratamiento	Periodo de tratamiento	Conclusiones
Presurgical nasoalveolar molding: A boon to facilitate the surgical repair in infants with cleft lip and palate	Prabhakar Ramasetty Attiguppe, <i>et al.</i>	2016	Evaluar el éxito del obturador palatino con moldeadores nasoalveolares.	Obturador palatino con moldeador Nasoalveolar unilateral y bilateral.	Pacientes de 3 meses con un tratamiento de 3 meses	Estudios a largo plazo han demostrado que los cambios en la forma nasal es estable con menos tejido cicatricial y mejor forma labial y nasal. Esta mejora reduce el número de revisiones quirúrgicas para el tejido cicatricial excesivo, fístulas oronasales y deformidades nasales y labiales.
Presurgical Nasal Molding With a Nasal Spring in Patients with Mild-to-Moderate Nasal Deformity with Incomplete Unilateral Cleft Lip with or Without Cleft Palate	Peanchitlertkajorn, S. <i>et al</i>	2018	Determinar el beneficio de usar el moldeador nasoalveolar	Moldeador nasoalveolar	Paciente neonatal con tratamiento durante 11 semanas	Demostó ser eficaz, logrando una buena simetría nasal y alargando la columela nasal.
Presurgical Orthopaedic Nasoalveolar Molding in Cleft Lip and Palate Infants: A Comparative Evaluation of Cases Done With and Without Nasal Stents	Punga, R., <i>et al.</i>	Agosto 10 /2012	Evaluar los cambios en el labio fisurado y el paladar hendido en dos categorías	Obturador palatino con moldeador unilateral y bilateral.	Paciente menor de 2 meses con tratamiento durante 9 semanas	Tiene ventajas significativas en el tratamiento de pacientes con labio fisurado y paladar hendido bilateral. La mejoría de la altura de las fosas nasales se correlacionó con el tiempo de uso de la ortopedia prequirúrgica.
Modifications in Presurgical Nasoalveolar Molding Treatment of Bilateral Cleft Lip and Palate Patients With Severely Malpositioned Pre-maxillae	Titiz, S., <i>et al.</i>	2018	Evaluar un tratamiento de moldeo nasoalveolar prequirúrgico modificado para pacientes con labio fisurado bilateral y paladar con pre-maxilar gravemente desalineado.	Obturador palatino y formador nasoalveolar.	Pacientes neonatales con tratamiento durante 5 meses	Se comprobó que obtenía una mejor simetría nasal y también reducía significativamente la hendidura.

Resultados

De los 66.748 artículos encontrados en la búsqueda de las bases de datos: 4 son descriptivos, longitudinales y prospectivos,

5 son reportes de casos clínicos, 1 es un estudio retrospectivo, 1 es una revisión Cochrane, 2 son casos y controles, se incluyeron los artículos que estaban asociados a tratamiento ortopédico, con

moldeador nasal y placa obturadora. Por otra parte, los artículos que no coincidieron con el tiempo de uso, y pacientes a quienes se les había realizado algún tipo de cirugía oral (palatorrafia y queiloplastia) fueron excluidos.

Según la figura 1, el estudio muestra que el equipo utilizado dependía de la extensión del paladar hendido. En los artículos de caso se aplicó el uso de placa obturadora si se trataba de una condición de hendidura palatina, modelador nasoalveolar si la fisura era labial comprometiendo la base y el ala nasal, u obturador palatino con moldeador

nasal si la fisura del labio y paladar estaba completa; el tiempo de inicio de la ortopedia pre-quirúrgica debe ser desde el momento del nacimiento hasta los 3 meses de edad.

Las principales funciones reportadas en los estudios coinciden en la importancia de la ortopedia pre-quirúrgica ya que logra cerrar la brecha en la cavidad oral, reposicionar los músculos linguales, estimular y guiar un adecuado crecimiento maxilar, facilitar la alimentación y apoyar psicológicamente a los padres en el proceso que deben afrontar.

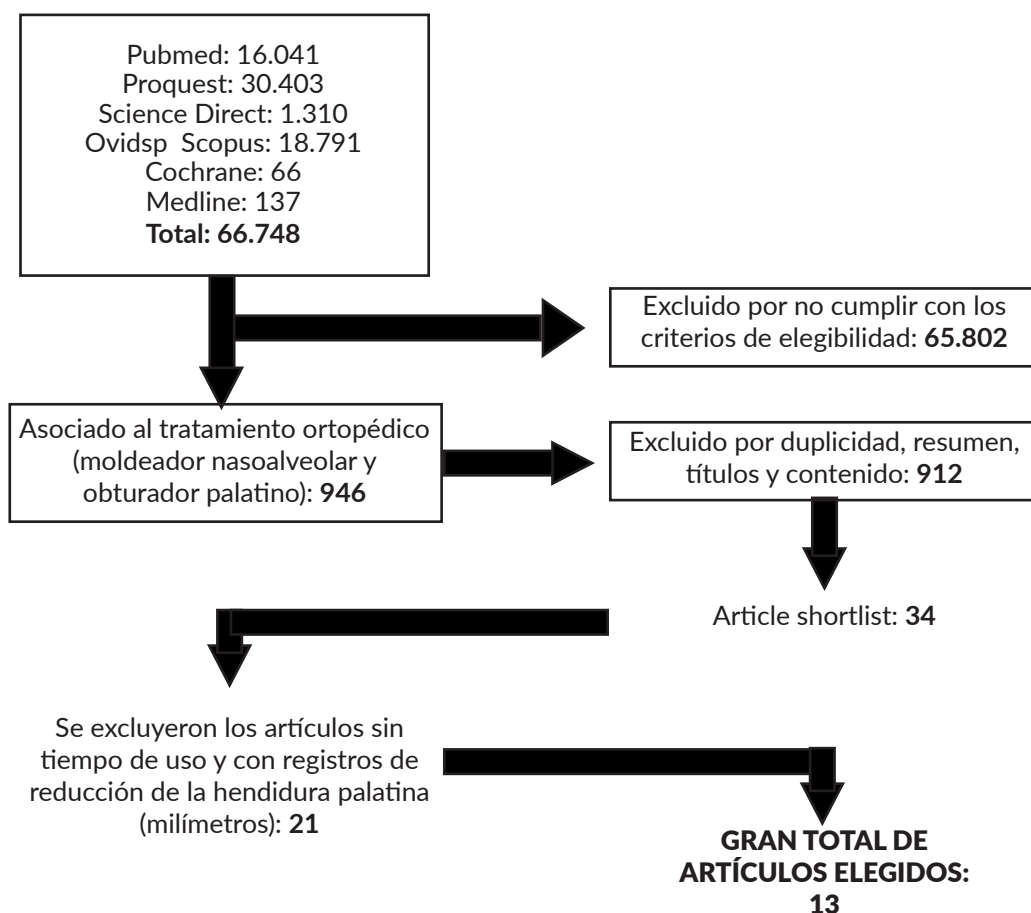


Figura1. Diagrama de flujo del estudio

Al sellar la cavidad nasal y la bucal, se evita cualquier irritación de la mucosa nasal, previniendo infecciones y lesiones, mejorando las condiciones alimentarias y favoreciendo la succión, previene la posibilidad de broncoaspiración de líquidos o alimentos evitando que lleguen a las vías respiratorias. Además, equilibra la respiración normal, tanto la presión del aire intraoral y extraoral causada durante la succión y la deglución.

En cuanto a la acción ortopédica directa, prepara al bebé para la cirugía de la aproximación de las crestas, da a las crestas alveolares un contorno armonioso y reduce la deformación del piso nasal. Además, este proceso se ve favorecido por la participación de los padres en el tratamiento y el establecimiento de relaciones de confianza con el equipo médico.

Características de los estudios: La clasificación de las pruebas de los estudios incluidos se basó en los criterios del *Oxford Center for Evidence-Based Medicine* (CEBM). Los artículos fueron elegidos porque cumplían los criterios de elegibilidad. Además, el tipo de estudio y su nivel de evidencia jugaron un papel importante. 2 artículos pertenecen a la categoría I, 10 más a la categoría II-2 y el último (1) a la categoría II-3. Por otro lado, dentro del grado de recomendación los artículos, 4 se encuentran en tipo A, 7 en tipo B y 2 en tipo C.

Discusión

Los registros han reconocido que los pacientes con labio fisurado y paladar hendido tienen efectos psicosociales

negativos debido a sus condiciones estéticas y funcionales. Pueden tener baja autoestima y calidad de vida. Por lo tanto, requieren un asesoramiento profesional multidisciplinario para proporcionar un tratamiento más individualizado.

Millard alegó que la hendidura unilateral y bilateral es causada por la falta de migración mesénquima desde la prominencia maxilar a la prominencia nasal medial. Como resultado, el maxilar y premaxila no forman una unión ósea, ya sea unilateral o bilateralmente, dependiendo del lado / lados de la falla de migración;¹⁴ siendo similar a los estudios reportados en esta revisión donde se encontró que el labio fisurado y el paladar hendido fueron causados por la no migración de la prominencia maxilar, palatal y nasal.

La ortopedia prequirúrgica surge como un tratamiento con buen pronóstico basado en los principios de McNeil, y las contribuciones de Hotz y Gnoinski reportado por Restrepo y colaboradores 2016.¹⁵ Las contribuciones del estudio de Punga R, y Sharma SM 2013 son similares a los resultados encontrados en esta revisión donde muestran que el tratamiento ortopédico prequirúrgico se realiza mediante el uso de placas pasivas para cerrar el paladar evitando la interposición lingual y mejorando la alimentación. Estos moldeadores buscan la retracción de la premaxila. El moldeador nasal corrige la deformidad nasal usando la fuerza de cintas apretadas; mostrando que el resultado es bastante favorable porque los cambios en el labio hendido, la hendidura alveolar y la morfología nasal fueron evidentes en los niños con modeladores nasales.¹⁶

Este tipo de tratamiento es ideal para realizarse durante el período neonatal donde altos niveles de polisacárido permiten la plasticidad del cartílago nasal en las primeras semanas de vida del niño. El cartílago alar podría moldearse con resultados permanentes si el tratamiento se inicia dentro de las 6 semanas de vida. Esto se basa en el hecho de que durante este período hay altos niveles de estrógeno de la madre en la circulación fetal que provoca un aumento del ácido hialurónico. El ácido hialurónico proporciona la elasticidad del tejido conectivo. Los niveles de estrógeno comienzan a disminuir a las 6 semanas de edad.

Llevar a cabo este tratamiento ofrece mejoras temprana en las condiciones generales del paciente al reducir el tamaño de la fisura, logra establecer una correcta relación anatómica entre los segmentos maxilares fisurados, facilitando así la cirugía primaria; beneficia la aproximación de los segmentos maxilares disminuyendo la tensión del tejido blando para la reparación del labio y la nariz; logra una base maxilar estable para el labio y corrige la deficiencia ósea del piso nasal; permite la estimulación y remodelación ósea y aumento de peso facilitando la alimentación en el recién nacido, entre otros.

Según la revisión de alcance realizada, el tratamiento con obturador palatino en pacientes con labio fisurado y paladar hendido fue de 2 a 4 meses utilizando el dispositivo las 24 horas del día con controles semanales dependiendo de la extensión de la fisura. El tiempo de uso del moldeador nasopalveolar fue de 2 a 4 meses dependiendo de la deformidad nasal, este conformador nasal requiere cintas adheridas a las mejillas. Esta

revisión de alcance es similar a Restrepo NL y colaboradores 2016; ellos afirmaron que la ortopedia es un tratamiento eficaz en pacientes con labio fisurado y paladar hendido, siempre y cuando se realiza temprano para asegurar resultados favorables, mejorando la calidad de vida del paciente.¹⁷ Attiguppe P y sus colaboradores 2016 están de acuerdo con el éxito y los beneficios de la ortopedia prequirúrgica si se realiza a tiempo. Después de los tres meses de vida, su eficacia disminuye progresivamente según los niveles de ácido hialurónico. En resumen, el éxito de la ortopedia dependerá de si se utiliza en las primeras etapas de la vida.¹⁸

Los resultados han influido positivamente en los padres cuya colaboración, ayuda y apoyo son factores clave para asegurar los resultados deseados. Según Duca y colaboradores 2013, la importancia de incorporar a la familia como participantes obligatorios conducirá a un mayor apoyo, acompañamiento y solidaridad que será un factor fundamental en la consecución de los objetivos.¹⁹

Se necesitan más estudios para obtener muestras de resultados. Teniendo en cuenta lo dicho, las futuras investigaciones deben considerar la implementación de ensayos de alta calidad controlados aleatorizados que evalúen el efecto de la ortopedia prequirúrgica en pacientes con labio leporino y paladar hendido.

Conclusiones

Los resultados de esta revisión coinciden en que la ortopedia prequirúrgica es un tratamiento exitoso cuando se realiza desde el nacimiento hasta los tres meses de edad.

Ofrece resultados favorables al reducir la brecha de la hendidura palatina, deformidad nasal y labio fisurado antes de practicar queilorrafia y palatorrafi, lo que beneficia la salud oral y general del niño.

Con el uso de placas intraorales, los segmentos maxilares se alinean progresivamente, la premaxila se retrae y los bordes alveolares se aproximan; disminuyendo la probabilidad de la necesidad de un injerto de hueso alveolar secundario en dentición mixta, generando estabilidad en la asimetría nasal y alveolar.

Conflictos de interés:

Los autores manifiestan no tener ningún conflicto de interés

Contribuciones de los autores:

Autoría incluida de la participación en la concepción del estudio, redacción y aprobación definitiva del manuscrito. Todos los autores contribuyeron de manera articulada y equitativa.

Referencias bibliográficas

1. Carvajal J, Carvajal P, Carvajal C, Henners H, Romero M. Prevalence of cleft lip and cleft palate in Preschoolers Township Zudáñez , 2012. ecorfan. 2014;203-20.
2. Serrano C, Martín J, Quiceno L, Rodríguez M. Labio Y / O Paladar Hendido : Una Revisión. Ustasulud. 2009;8:44-52.
3. li C. Birth Defect Risk Factor Series : Neural Tube Defects. 2005;47(3):1-13.
4. Chavarriga-rosero J, González-caicedo MX, Rocha-buelvas A, Posada-lópez A, Agudelo-suárez AA. related to the prevalence of Lip and Palate factors in the population treated at Children ' s Hospital " Los Angeles ". Municipality of Pasto (Colombia) 2003-2008. 2008;2003-8.
5. Zarante I, Franco L, Lopez C, Fernandez N. Frequencies of congenital malformations: assessment and prognosis of 52,744 births in three cities of Colombia. Biomedica. 2010;30(1):65-71.
6. Espinosa-victoria L, Ram J a. Artículo original Manifestaciones estomatológicas de los trastornos sistémicos más frecuentes en el Instituto Nacional de Pediatría. Revisión de la literatura y estadísticas del instituto. 2008;29(4).
7. Monaterios L. Tratamiento interdisciplinario de las fisuras labio palatinas. Cirugía Plástica Ibero-Latinoamericana. 2009;35:91.
8. Rincón-García ÁG, Chacin-Peña B, Marín E, Felzani R, Morales O. Diagnóstico prenatal de las hendiduras labiopalatinas. Acta Odontológica Venez [Internet]. 2006;44(3):399-405. Available from: http://www.scielo.org/ve/scielo.php?script=sci_arttext&pid=S0001-63652006000300018&lng=es&nrm=iso&tlng=es
9. Lombardo-Aburto E. La intervención del pediatra en el niño con labio y paladar hendido The intervention of the pediatrician in the child with cleft lip and palate . Acta Pediatr Mex. 2017;38(4):267-73.
10. Rivas DD, Morales AG, López JC, Ruidíaz VC, Jiménez JFC. Presurgical orthopedics in patients with unilateral cleft lip and palate: clinical case reports. Rev Mex Ortod [Internet]. 2017;5(2):e85-94. Available from: <http://linkinghub.elsevier.com/retrieve/pii/S2395921517300673>
11. Altuğ, AT (2017). Moldeado nasolalveolar quirúrgico de bebés con labio leporino y paladar hendido bilateral: el punto de vista de un ortodoncista. Revista turca de ortodoncia, 30 (4), 118.
12. C. D Levy-Bercowski John W, SE Deleon J. Moldeado nasolalveolar en el paciente con labio y paladar fisurado unilateral. Rev ODONTOLÓGICA LOS ANDES. 2009;VOLUMEN 4:37-42.
13. Akarsu-Guven, B., Arisan, A., Ozgur, F., & Aksu, M. (2018). Influence of nasolalveolar molding on skeletal development in patients with unilateral cleft lip and palate at 5 years of age. American Journal of Orthodontics and Dentofacial Orthopedics, 153(4), 489-495.

14. Chaudhary DC, Sharma R, Sharma V, Kaur S. Presurgical nasoalveolar moulding: A boon in the management of cleft lip and palate. *Med J Armed Forces India* [Internet]. 2016;72:S164–8. Available from: <http://dx.doi.org/10.1016/j.mjafi.2015.09.004>
15. Restrepo NL, Carvallo JRH, Cruz JRG. Eficacia del conformador nasal en pacientes con labio y paladar hendidos unilateral de recién nacidos a 6 meses. *Rev Mex Ortod* [Internet]. 2016;4(4):240–5. Available from: <http://linkinghub.elsevier.com/retrieve/pii/S2395921517300065>
16. Punga R, Sharma SM. Presurgical Orthopaedic Nasoalveolar Molding in Cleft Lip and Palate Infants: A Comparative Evaluation of Cases Done With and Without Nasal Stents. *J Maxillofac Oral Surg* [Internet]. 2013;12(3):273–88. Available from: <http://link.springer.com/10.1007/s12663-012-0434-y>
17. Restrepo NL, Ramón J, Carvallo H. Pre-surgical orthopedics in newborn patients *Ortopedia prequirúrgica en pacientes recién nacidos con labio y paladar hendido*. *Rev Mex Ortod* [Internet]. 2016;4(1):42–7. Available from: <http://www.sciencedirect.com/science/article/pii/S2395921516300666>
18. Attiguppe P, Karuna Y, Yavagal C, Naik S, Deepak B, Maganti R, et al. Presurgical nasoalveolar molding: A boon to facilitate the surgical repair in infants with cleft lip and palate. *Contemp Clin Dent* [Internet]. 2016;7(4):569. Available from: <http://www.contempclindent.org/text.asp?2016/7/4/569/194104>
19. Del Duca M, Gallegos Y, Da Col G, Noel Trenchi M. Adherencia al Tratamiento desde la perspectiva del Médico de Familia. *Biomedicina* [Internet]. 2013;8(1):6–15. Available from: http://www.um.edu.uy/docs/adherencia_tratamiento_abril13.pdf

Recibido: 27/11/2020

Aceptado: 19/07/2021

Correspondencia: Cristhian Ariel Cisneros Hidalgo, correo: Cristhian.Cisneros@campusucc.edu.co